

УДК 616.514.4

DOI:10.14427/jipai.2024.1.44

О роли наследственности и мутаций гена C-KIT при кожном мастоцитозе

Е.И. Касихина^{1,2}, М.А. Медникова¹, М.Н. Острецова¹, М.А. Кочетков²¹ Российский университет дружбы народов имени Патриса Лумумбы, Москва² Московский Центр дерматовенерологии и косметологии, Москва

The role of heredity in cutaneous mastocytosis heredity and C-KIT gene mutation

E.I. Kasikhina^{1,2}, M.A. Mednikova¹, M.N. Ostretsova¹, M.A. Kochetkov²¹ Peoples' Friendship University of Russia, Moscow, Russia² Moscow scientific and practical Center of dermatovenereology and cosmetology, Moscow, Russia

Аннотация

Введение. Мастоцитоз – редкое заболевание, связанное с пролиферацией клональных тучных клеток в коже и других органах и системах. В последнее десятилетие появились исследования, посвящённые роли генетических факторов в развитии заболевания. Тип наследования был определён как аутомно-доминантный с неполной пенетрантностью гена. **Цель.** Провести анализ частоты семейных случаев мастоцитоза, а также дать описание семейного случая мноморфного типа пятнисто-папулёзного кожного мастоцитоза (моноППКМ).

Результаты. Отягощённый семейный анамнез имел место у 6,7% из 341 детей, больных мастоцитозом. Представлено описание клинико-лабораторных и инструментальных особенностей моноППКМ у двоюродных сестёр (родство по отцовской линии). Течение процесса у пациентки с мутацией KIT D816V в периферической крови было тяжелее, чем у её сестры без мутации.

Заключение. Представленный в статье семейный случай моноППКМ продемонстрировал необходимость тщательного обследования и динамического наблюдения детей с данной патологией. Диагноз мноморфного («взрослого») типа ППКМ связан с длительным течением и риском развития системного мастоцитоза. Определение KIT-мутаций необходимо не только для прогноза, но и для разработки стратегии наблюдения и терапии пациента.

Ключевые слова

Мастоцитоз, мноморфный тип пятнисто-папулёзного кожного мастоцитоза, наследственность, дети, KIT D816V.

Введение

Мастоцитоз – это гетерогенная группа заболеваний тучных клеток (ТК), характеризующаяся

Summary

Introduction. Mastocytosis is a rare disease associated with the proliferation of clonal mast cells in the skin and other organs and systems. In the last decade, studies have appeared on the role of genetic factors in the development of the disease. According to their results, the mode of inheritance of mastocytosis was determined to be autosomal dominant with incomplete penetrance of the gene.

Aim. To analyze the frequency of familial cases of mastocytosis and describe a familial case of monomorphic type maculopapular cutaneous mastocytosis (monoPPCM).

Results. A family history was present in 6.7% of 341 children with mastocytosis. The article presents a description of the clinical, laboratory and instrumental features of monoPPCM in cousins (paternal kinship). The course of mastocytosis in a patient with the KIT D816V mutation in the peripheral blood was more severe than in her cousin without the mutation.

Conclusion. The family case of monoMPCM presented in the article demonstrated the need for careful examination and dynamic monitoring of children with this pathology. The diagnosis of monomorphic (“adult”) type of MPCM is associated with a long course and the risk of developing systemic mastocytosis. Determining KIT mutations is necessary not only for prognosis, but also for developing a strategy for monitoring and treating the patient.

Keywords

Mastocytosis, monomorphic maculopapular cutaneous mastocytosis, heredity, children, KIT D816V.

чрезмерной пролиферацией морфологически и фенотипически аномальных (неопластических) ТК и их накоплением в коже, костном мозге,

селезёнке, печени, лимфатических узлах, желудочно-кишечном тракте [1].

ТК развиваются из некоммитированных и ТК-коммитированных гемопоэтических стволовых клеток, клеток-предшественников в костном мозге и других органах под влиянием фактора стволовых клеток (SCF) – лиганда рецепторов тирозинкиназы [2-5]. SCF является основным регулятором роста, дифференцировки, созревания и жизнеспособности предшественников ТК и самих ТК человека на различных стадиях развития стволовых клеток [2-7].

Причина аномального роста и накопления ТК в коже и других органах при мастоцитозе до сих пор до конца не изучена, однако предполагается, что первостепенное значение имеет соматическая или зародышевая мутация гена KIT. Ген KIT кодирует рецептор CD117 – рецептор фактора роста тучных и стволовых клеток [8]. Установлено, что большинство мутаций гена KIT у пациентов с кожным мастоцитозом (KM) или системным мастоцитозом (CM) являются соматическими. В последнее десятилетие в мировой литературе появились сообщения о случаях семейного KM или CM, при которых мутации KIT (K509I) были обнаружены в конфигурации зародышевой линии [9-13]. К сожалению, сегодня учёные не располагают достаточными данными о возможных наследственных генетических условиях и паттернах, эпигенетических переменных и других факторах риска (гормональных и метаболических), демонстрирующих тесную связь с развитием KM и CM. Ярким примером является факт, что большинство больных KM – дети, а среди пациентов с CM преобладают взрослые. Отсутствует обоснование особенностей дебюта, течения и исходов KM у детей. Так, у части детей с KM поражения кожи исчезают до или во время полового созревания, независимо от возраста, пола или статуса мутации KIT [14-16].

Семейные случаи мастоцитоза считаются редким явлением [9-12,17-21]. С середины 1880-х годов сообщалось о семейном наследовании в 50 семьях [22]. По одним литературным данным, семейный анамнез при мастоцитозе отмечался только у 4% пациентов [22-25]. Другие авторы сообщают о семейных случаях с частотой 8-11% [26,27]. Тип наследования был определён как аутосомно-доминантный с неполной пенетрантностью гена [22]. В большинстве семей были идентифицированы мутации KIT зародышевой линии, такие как K509I или S476I [9-12,17-21]. В то время как соматические мутации KIT у взрослых с CM преимущественно обнаруживаются в

экзоне 17, мутации зародышевой линии у детей обычно локализируются в экзонах 8, 9, 10, 13 или 17 гена KIT [9-11,17-21,28]. Wöhrl S. et al. при обследовании семейных случаев мастоцитоза выявили, что мутации KIT D816V не экспрессируются в зародышевой линии, даже несмотря на то, что у нескольких членов семьи был диагностирован KIT D816V-положительный KM или CM [19]. Авторы выдвинули гипотезу, что основные предрасполагающие генетические (зародышевые) факторы либо обеспечивают благоприятный генетический фон, включая дефекты механизмов репарации ДНК, облегчая возникновение мутаций в KIT, либо предрасполагают члена семьи к эволюции и расширению клона стволовых клеток KIT D816V+. Есть предположение, что у членов этих семей может быть обнаружена даже более общая онкогенная предрасположенность с наличием двух или даже более субклонов с клоносцифическими драйверными поражениями, включая KIT D816V [28].

Среди основных факторов риска, влияющих на развитие CM, называются возраст, мужской пол, морфология ТК, мультилинейная вовлечённость в KIT D816V, цитопения, аллельная нагрузка KIT D816V и дополнительные (зародышевые или соматические) мутации в связанных с гематологическими новообразованиями и другими драйверными генами [29-32].

Sperr W.R. et al. продемонстрировали тесную корреляцию между мужским полом и прогрессирующими формами CM [32]. Агрессивный CM, CM, ассоциированный с гематологическим новообразованием (CM-АГН), лейкоз значительно чаще встречались у пациентов мужского пола с CM по сравнению с пациентами женского пола, в частности CM-АГН чаще выявляли у мужчин (70%) по сравнению с женщинами (30%) [31,32]. Недавно полученные данные свидетельствуют о том, что цитогенетические аномалии и соматические мутации, обычно обнаруживаемые в опухолевых клетках при CM-АГН, чаще выявляются у мужчин по сравнению с женщинами с CM [32]. Однако остаётся неизвестным, связана ли эта корреляция со специфическими генетическими или эпигенетическими паттернами, образом жизни пациентов (питанием, вредными привычками, курением и другими факторами) или гормончувствительными драйверными путями в опухолевых стволовых клетках.

Цель. Провести анализ частоты семейных случаев мастоцитоза, а также дать описание семейного случая мономорфного типа пятнисто-папулёзного кожного мастоцитоза (моноППКМ).

Методы

Дизайн исследования. Проведено проспективное исследование.

Критерии соответствия. В исследование были включены дети в возрасте от 6 мес до 17 лет включительно с диагнозом «Кожный мастоцитоз», сведения о диагнозе которых получены из медицинской документации (учётная форма № 025/у «Медицинская карта амбулаторного больного»). Все дети находились на амбулаторном лечении и наблюдении в ГБУЗ «Московский Центр дерматовенерологии и косметологии» в период с марта 2022 по октябрь 2023 г. Повторную верификацию диагноза не проводили. Критерии невключения не запланированы. Все пациенты с мастоцитозом были включены в исследование с единственной выборкой. Контрольная группа не формировалась.

Статистический анализ. Необходимый размер выборки на этапе планирования исследования не рассчитывали ввиду редкости патологии. Анализ данных был выполнен с использованием пакета статистических программ Excel из пакета Microsoft Office 365. Описательная статистика включала количество и процент пациентов в соответствующих группах детей с КМ (с наличием

отягощённого семейного анамнеза). Оценка достоверности результатов с учётом относительно небольшого числа наблюдений проводилась с расчётом границ доверительного интервала с вероятностью 95,0% (значения считали статистически значимыми при $p < 0,05$).

Результаты и обсуждение

Для получения достоверных результатов, связанных с оценкой роли наследственности в развитии заболевания, учитывались анамнестические данные 341 ребёнка с КМ (табл. 1). На отягощённый семейный анамнез по мастоцитозу указали родители 23 (6,7%) детей, из них мальчиков было 11 (47,8%), девочек – 12 (52,2%). Частота семейного мастоцитоза достоверно выше при моноППКМ ($p < 0,01$), чем при полиморфном типе ППКМ (полиППКМ) и мастоцитоме кожи (МК).

Диагноз мастоцитоза в анамнезе у родственников первой линии родства был у 13 (3,8%), у родственников второй линии – у 10 (2,9%) детей. В трёх семьях диагноз мастоцитоз регистрировался в трёх поколениях. В табл. 2 приведены данные о выявленных случаях мастоцитоза среди родственников наблюдаемых нами детей.

Таблица 1. Распределение частоты случаев семейного мастоцитоза при разных клинических формах кожного мастоцитоза

Диагноз	Отягощённый семейный анамнез			
	мальчики		девочки	
	абс.	%	абс.	%
полиППКМ (n=122)	3	2,4	4	3,2
моноППКМ (n=43)	3	6,9	5	11,6
МК (n=178)	5	2,8	3	1,7
Итого (n=341)	11		12	

Примечание: ППКМ – пятнисто-папулезный кожный мастоцитоз, МК – мастоцитоме кожи.

Таблица 2. Структура болеющих мастоцитозом родственников у наблюдаемых детей (в абсолютных цифрах)

Члены семьи	Диагнозы детей		
	полиППКМ (n=7)	моноППКМ (n=8)	МК (n=8)
Отец		1	1
Мать	1		
Брат	3		5
Сестра	1		1
Двоюродный брат		1	
Двоюродная сестра		2	
Дядя		3	1
Тётя	2		
Дедушка		1	

Примечание: ППКМ – пятнисто-папулезный кожный мастоцитоз, МК – мастоцитоме кожи.

Клинический случай

Мы наблюдали течение мономорфного типа ППКМ у девочек, являющихся двоюродными сёстрами по отцовской линии (табл. 3).

Характер высыпаний на коже у обеих девочек соответствовал проявлениям моноППКМ. У пациентки А. за год до появления мелких высыпаний на коже боковой поверхности шеи появился единичный очаг-бляшка розовато-жёлтого цвета (мастоцитомы) (рис. 1А). В настоящее время процесс у пациенток представлен мелкими розово-коричневыми пятнами диаметром 4-6 мм. Высыпания необильные, локализуются на коже туловища и конечностей (рис. 2). У пациентки А. развиваются флашинг-реакции, связанные со сменой температуры, физическими нагрузками, эмоциональным стрессом, также фиксировались эпизоды анафилаксии (рис. 1Б).

При проведении дерматоскопического исследования видимо нормальной кожи и в очагах высыпаний у пациентки А. выявлены множественные линейные сосуды (рис. 3А, 3Б). В центральной части очагов – желтовато-розовый фон, по периферии очагов переходящий в интенсивное жёлтое окрашивание (рис. 3Б). Очевидно, что наличие выраженного сосудистого паттерна может явиться индикатором

активности тучных клеток и даёт основание для проведения длительной антимаediatorной терапии с целью предупреждения развития флашинг-реакций и анафилаксии.

У пациентки Б. при дерматоскопии выявлены очаги жёлто-коричневого цвета, в которых явления пигментации представлены формирующейся псевдосетью и единичными меланосомами.

Результаты клинического, дерматоскопического и лабораторного исследований продемонстрировали, что течение мономорфного типа ППКМ может значительно отличаться в зависимости от наличия/отсутствия мутации гена КІТ. Выявление мутации КІТ D816V в периферической крови в сочетании с органомегалией и эпизодами анафилаксии требует совместного динамического наблюдения пациентки дерматологом и гематологом в связи с повышенным риском развития системного мастоцитоза [1,9].

Заключение

Результаты проведённого нами исследования подтвердили предположения о возможной роли наследственности в патогенезе кожного мастоцитоза. Отягощённый семейный анамнез имел место у 6,7% из 341 детей, больных мастоцитозом. Данные аналогичных зарубежных исследований

Таблица 3. Сравнительная характеристика данных клиничко-лабораторного обследования наблюдаемых детей

Признак	Ребёнок А., 10 лет	Ребёнок Б., 7 лет
Акушерско-гинекологический анамнез	отягощён (многоплодная беременность, гестоз), сибс здоров	не отягощён
Дебют моноППКМ	6 лет	5 лет
Плотность высыпаний	туловище, конечности	туловище, конечности
Индекс SCORMA	16	10
Педиатрическая шкала тяжести мастоцитоза	3 балла	1 балл
Кожный зуд	периодический	периодический
Феномен Дарье	слабоположительный	слабоположительный
Флашинг-реакции	да	нет
Боли в животе	да	нет
Неврологические симптомы	головные боли, апатия	нет
Анафилаксия	да	нет
Органомегалия	гепатомегалия за счёт правой доли, спленомегалия	нет
Триптаза	8,72 мкг/л	3,4 мкг/л
Тромбоциты	405×10 ⁹ /л	297×10 ⁹ /л
Моноциты	6,1%	3,0%
Уровень IgE	23,2 ме/мл (0-90)	41,5 ме/мл (0-90)
Мутация с-КІТ в сыворотке крови методом ПЦР	обнаружена (d816v)	не обнаружена

Примечание: ППКМ – пятнисто-папулёзный кожный мастоцитоз.

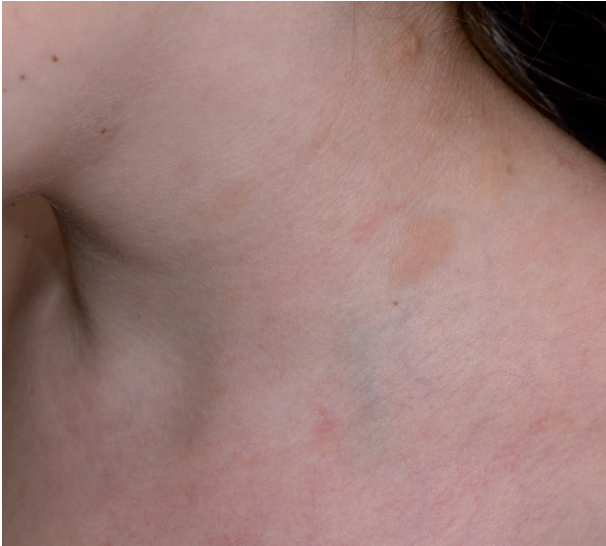

Рис. 1А. Высыпания на коже пациентки А., 10 лет

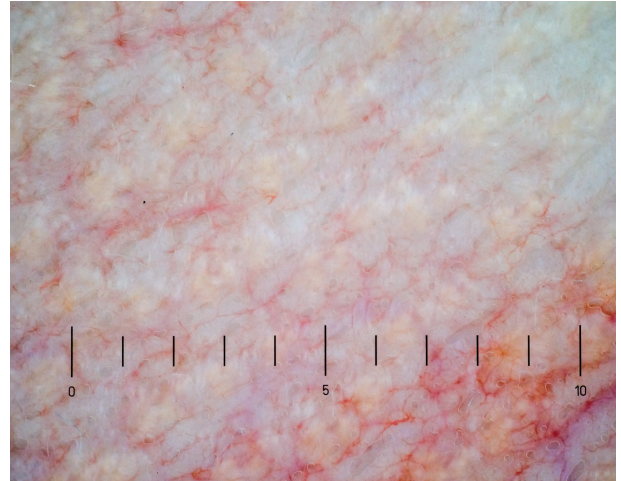


Рис. 3А. Дерматоскопическая картина кожи вне очагов мастоцитоза у пациентки А.

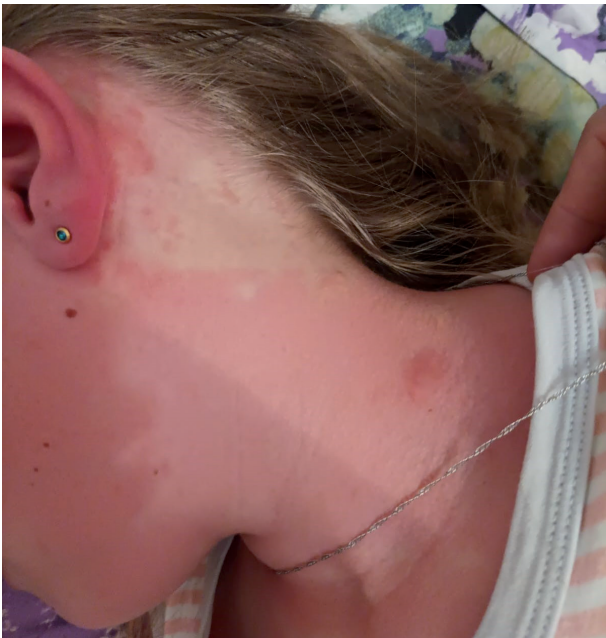

Рис. 1Б. Вид высыпаний пациентки А. во время флашинг-реакции

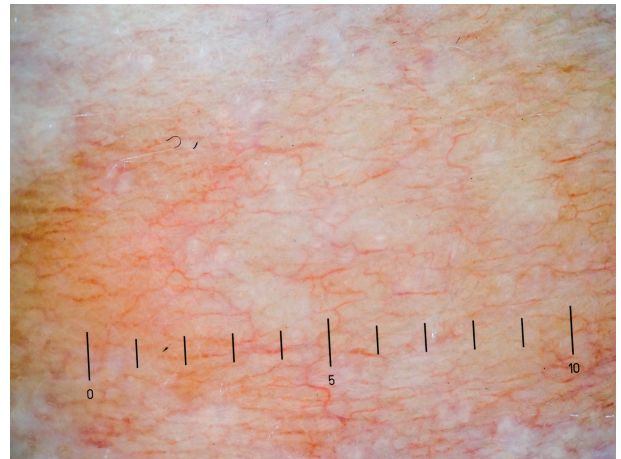


Рис. 3. Дерматоскопическая картина кожи в очагах мастоцитоза у пациентки А.

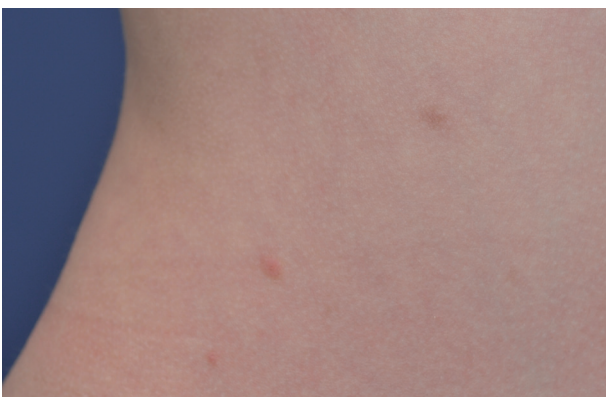

Рис. 2. Высыпания при моноППКМ на коже туловища

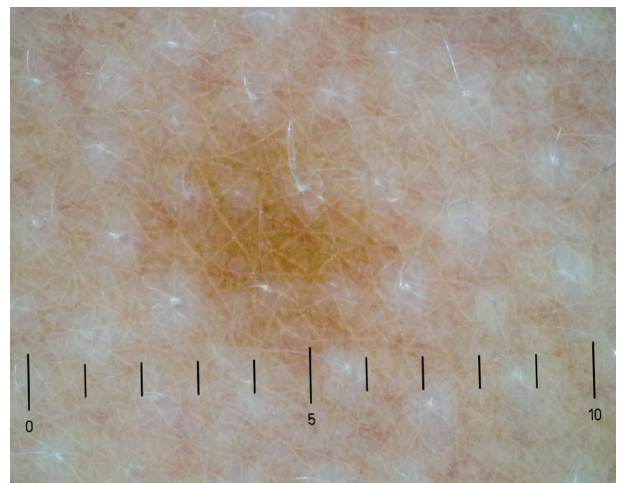


Рис. 4. Дерматоскопическая картина высыпаний пациентки Б., 7 лет

варьируют от 4% до 8-11% [22-27]. К сожалению, в Российской Федерации исследований, направленных на изучение данного аспекта, ранее не проводилось. Представленный в статье семейный случай мономорфного типа ППКМ ещё раз подтвердил необходимость тщательного обследования и динамического наблюдения детей с кожным мастоцитозом. Информация о «безобид-

ности» высыпаний и самопроизвольном регрессе кожного мастоцитоза у детей уже не актуальна и уходит в прошлое. Диагноз мономорфного («взрослого») типа ППКМ связан с длительным течением и риском развития системного мастоцитоза [1]. Определение КІТ-мутаций необходимо не только для прогноза, но и для разработки стратегии наблюдения и терапии пациента.

Литература

- Valent P, Akin C, Sperr WR, et al. Insights into the Pathogenesis of Mastocytosis: Emerging Concepts in Diagnosis and Therapy. *Annu Rev Pathol.* 2023;18:361-386. doi:10.1146/annurev-pathmechdis-031521-042618
- Galli SJ, Tsai M, Wershil BK. The c-kit receptor, stem cell factor, and mast cells. What each is teaching us about the others. *Am. J. Pathol.* 1993;142(4):965-974.
- Valent P. The riddle of the mast cell: kit(CD117)-ligand as the missing link? *Immunol. Today.* 1994; 15(3):111-14. doi:10.1016/0167-5699(94)90153-8
- Nakahata T, Toru H. Cytokines regulate development of human mast cells from hematopoietic progenitors. *Int. J. Hematol.* 2002;75(4):350-56. doi:10.1007/BF02982123
- Valent P, Akin C, Hartmann K, et al. Mast cells as a unique hematopoietic lineage and cell system: from Paul Ehrlich's visions to precision medicine concepts. *Theranostics.* 2020;10(23):10743-10768. doi:10.7150/thno.46719
- Valent P, Spanblöchl E, Sperr WR, et al. Induction of differentiation of human mast cells from bone marrow and peripheral blood mononuclear cells by recombinant human stem cell factor/kit-ligand in long-term culture. *Blood.* 1992;80(9):2237-2245.
- Irani AM, Nilsson G, Miettinen U, et al. Recombinant human stem cell factor stimulates differentiation of mast cells from dispersed human fetal liver cells. *Blood.* 1992;80(12):3009-3021.
- Arock M, Sotlar K, Akin C, et al. KIT mutation analysis in mast cell neoplasms: recommendations of the European Competence Network on Mastocytosis. *Leukemia.* 2015;29(6):1223-32. doi:10.1038/leu.2015.24
- Zhang LY, Smith ML, Schultheis B, et al. A novel K509I mutation of KIT identified in familial mastocytosis—in vitro and in vivo responsiveness to imatinib therapy. *Leuk. Res.* 2006;30(4):373-378. doi:10.1016/j.leukres.2005.08.015
- Chan EC, Bai Y, Kirshenbaum AS, et al. Mastocytosis associated with a rare germline KIT K509I mutation displays a well-differentiated mast cell phenotype. *J. Allergy Clin. Immunol.* 2014;134(1):178-87. doi:10.1016/j.jaci.2013.12.1090
- de Melo Campos P, Machado-Neto JA, Scopim-Ribeiro R, et al. Familial systemic mastocytosis with germline KIT K509I mutation is sensitive to treatment with imatinib, dasatinib and PKC412. *Leuk. Res.* 2014;38(10):1245-51. doi:10.1016/j.leukres.2014.07.010
- Metcalfe DD, Mekori YA. Pathogenesis and Pathology of Mastocytosis. *Annu Rev Pathol.* 2017;12:487-514. doi:10.1146/annurev-pathol-052016-100312
- Hartmann K, Escribano L, Grattan C, et al. Cutaneous manifestations in patients with mastocytosis: consensus report of the European Competence Network on Mastocytosis; the American Academy of Allergy, Asthma & Immunology; and the European Academy of Allergology and Clinical Immunology. *J. Allergy Clin. Immunol.* 2016;137(1):35-45. doi:10.1016/j.jaci.2015.08.034
- Caplan RM. The natural course of urticaria pigmentosa: analysis and follow-up of 112 cases. *Arch. Dermatol.* 1963;87:146-157. doi:10.1001/archderm.1963.01590140008002
- Kiszewski AE, Durán-Mckinster C, Orozco-Covarrubias L, et al. Cutaneous mastocytosis in children: a clinical analysis of 71 cases. *J. Eur. Acad. Dermatol. Venereol.* 2004;18(3):285-290. doi:10.1111/j.1468-3083.2004.00830.x
- Fowler JFJr, Parsley WM, Cotter PG. Familial urticaria pigmentosa. *Arch. Dermatol.* 1986;122(1):80-81.
- Hartmann K, Wardelmann E, Ma Y, et al. Novel germline mutation of KIT associated with familial gastrointestinal stromal tumors and mastocytosis. *Gastroenterology.* 2005;129(3):1042-46. doi:10.1053/j.gastro.2005.06.060
- Zanotti R, Simioni L, Garcia-Montero AC, et al. Somatic D816V KIT mutation in a case of adult-onset familial mastocytosis. *J. Allergy Clin. Immunol.* 2013;131(2):605-7 doi:10.1016/j.jaci.2012.11.040
- Wöhrl S, Moritz KB, Bracher A, et al. A c-kit mutation in exon18 in familial mastocytosis. *J. Investig. Dermatol.* 2013;133(3):839-41. doi:10.1038/jid.2012.394
- Ke H, Kazi JU, Zhao H, et al. Germline mutations of KIT in gastrointestinal stromal tumor (GIST) and mastocytosis. *Cell Biosci.* 2016;6:55. doi:10.1186/s13578-016-0120-8
- Chang A, Tung RC, Schlesinger T, et al. Familial cutaneous mastocytosis. *Pediatr Dermatol.* 2001;18(4):271-6. doi:10.1046/j.1525-1470.2001.01939.x
- Wilcock A, Bahri R, Bulfone-Paus S, et al. Mast cell disorders: From infancy to maturity. *Allergy.* 2019;74(1):53-63. doi:10.1111/all.13657
- Pollard WL, Beachkofsky TM, Kobayashi TT. Novel R634W c-kit mutation identified in familial mastocytosis. *Pediatr Dermatol.* 2015;32(2):267-70. doi:10.1111/pde.12381
- Anstey A, Lowe DG, Kirby JD, et al. Familial mastocytosis: a clinical, immunophenotypic, light and electron microscopic study. *Br J Dermatol.* 1991;125(6):583-587. doi:10.1111/j.1365-2133.1991.tb14800.x
- Ben-Amitai D, Metzker A, Cohen HA. Pediatric cutaneous mastocytosis: a review of 180 patients. *Isr Med Assoc J.* 2005;7(5):320-322. doi:10.1111/j.1365-2133.1991.tb14800.x
- Bodemer C, Hermine O, Palmérini F, et al. Pediatric mastocytosis is a clonal disease associated with D816V and other activating c-KIT mutations. *J Invest Dermatol.* 2010;130(3):804-815. doi:10.1038/jid.2009.281
- Peters F, Fiebig B, Lundberg P, et al. Detection of the germline KIT S476I mutation in a kindred with familial mastocytosis associated with gastrointestinal stromal tumors. *J. Allergy Clin. Immunol. Pract.* 2021;9(5):2123-2125. doi:10.1016/j.jaip.2020.12.049
- Broesby-Olsen S, Kristensen TK, Møller MB, et al. Adult-onset systemic mastocytosis in monozygotic twins with KIT D816V and JAK2 V617F mutations. *J. Allergy Clin. Immunol.* 2012;130(3):806-808. doi:10.1016/j.jaci.2012.04.013
- Lim KH, Tefferi A, Lasho TL, et al. Systemic mastocytosis in 342 consecutive adults: survival studies and prognostic factors. *Blood.* 2009;113(23):5727-5736. doi:10.1182/blood-2009-02-205237

30. Pardanani A, Lim KH, Lasho TL, et al. Prognostically relevant break down of 123 patients with systemic mastocytosis associated with other myeloid malignancies. *Blood*. 2009;114(18):3769–3772. doi:10.1182/blood-2009-05-220145

31. Sperr WR, Kundi M, Alvarez-Twose I, et al. International prognostic scoring system for mastocytosis (IPSM): a

retrospective cohort study. *Lancet Haematol*. 2019;6(12):638–649. doi:10.1016/S2352-3026(19)30166-8

32. Sperr WR, Escribano L, Jordan JH, et al. Morphologic properties of neoplastic mast cells: delineation of stages of maturation and implication for cytological grading of mastocytosis. *Leuk. Res*. 2001;25(7):529–536. doi:10.1016/s0145-2126(01)00041

Сведения об авторах

Касихина Елена Игоревна – к.м.н., доцент кафедры дерматовенерологии, аллергологии и косметологии медицинского института, Российский университет дружбы народов; 117198, Россия, Москва, ул. Миклухо-Маклая, д. 6; врач-дерматовенеролог, ведущий научный сотрудник, Московский научно-практический центр дерматовенерологии и косметологии; 119071, Россия, Москва, Ленинский проспект, д. 17. E-mail: kasprof@bk.ru. orcid: 0000-0002-0767-8821.

Кочетков Михаил Анатольевич – к.м.н., ведущий научный сотрудник Московского научно-практического центра дерматовенерологии и косметологии. E-mail: 1012246@mail.ru. ORCID: 0000-0002-5788-4666.

Острецова Мария Николаевна – к.м.н., доцент кафедры дерматовенерологии, аллергологии и косметологии медицинского института, Российский университет дружбы народов. E-mail: ostretsova-mn@gudn.ru. ORCID: 0000-0003-3386-1467.

Медникова Мария Александровна – аспирант кафедры дерматовенерологии, аллергологии и косметологии медицинского института Российского университета дружбы народов. E-mail: mashulyamed@mail.ru. ORCID: 0000-0002-4094-0430.

Поступила 1.11.2023.